室管膜下瘤的影像学特征

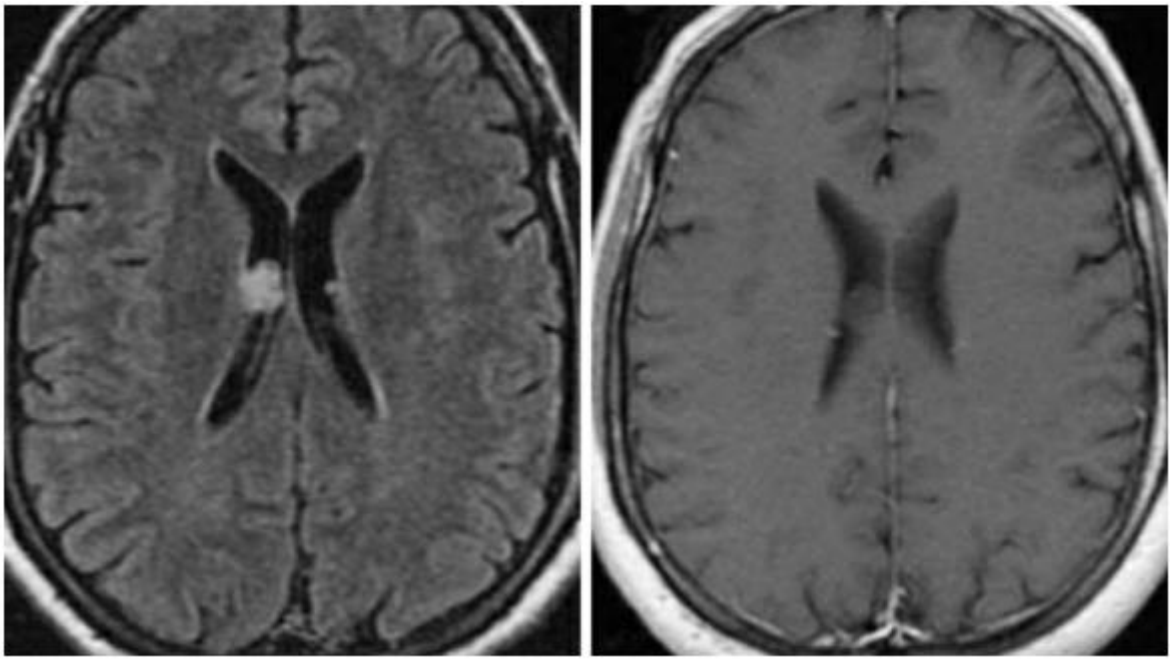

图 1：脑室内小结节状室管膜下瘤，在 FLAIR 加权相上呈高信号（左），是一种少见的良性肿瘤。增强后有多种表现，这例在 T1 加权相增强后无明显强化（右）。

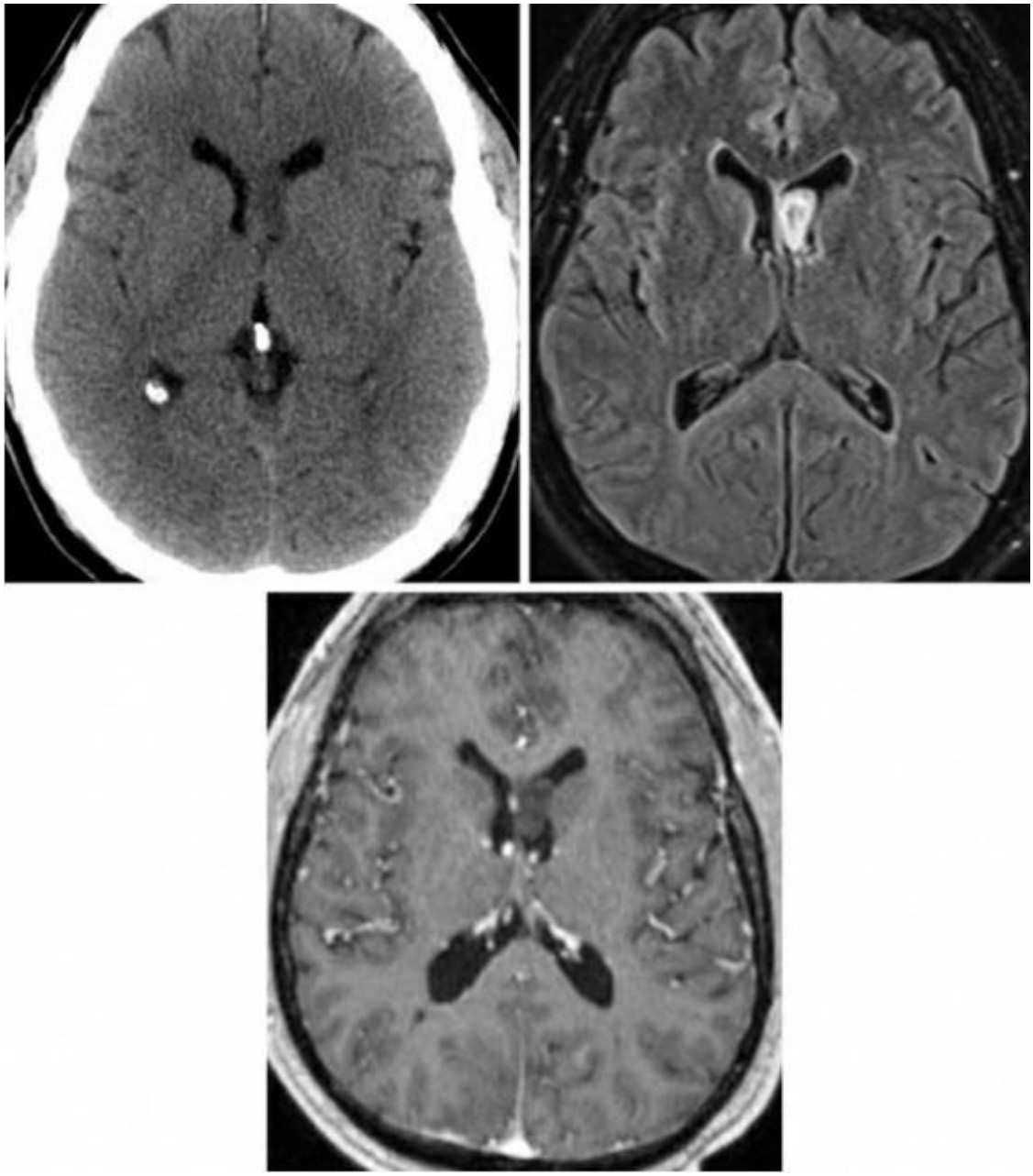

图 2：脑室内室管膜下瘤在 CT 上不易辨别（左上），而在 FLAIR 加权相上显示比较清楚（右上）。这例左侧脑室额角室管膜下瘤在 T1 加权相增强后未见明显强化效应（下）。

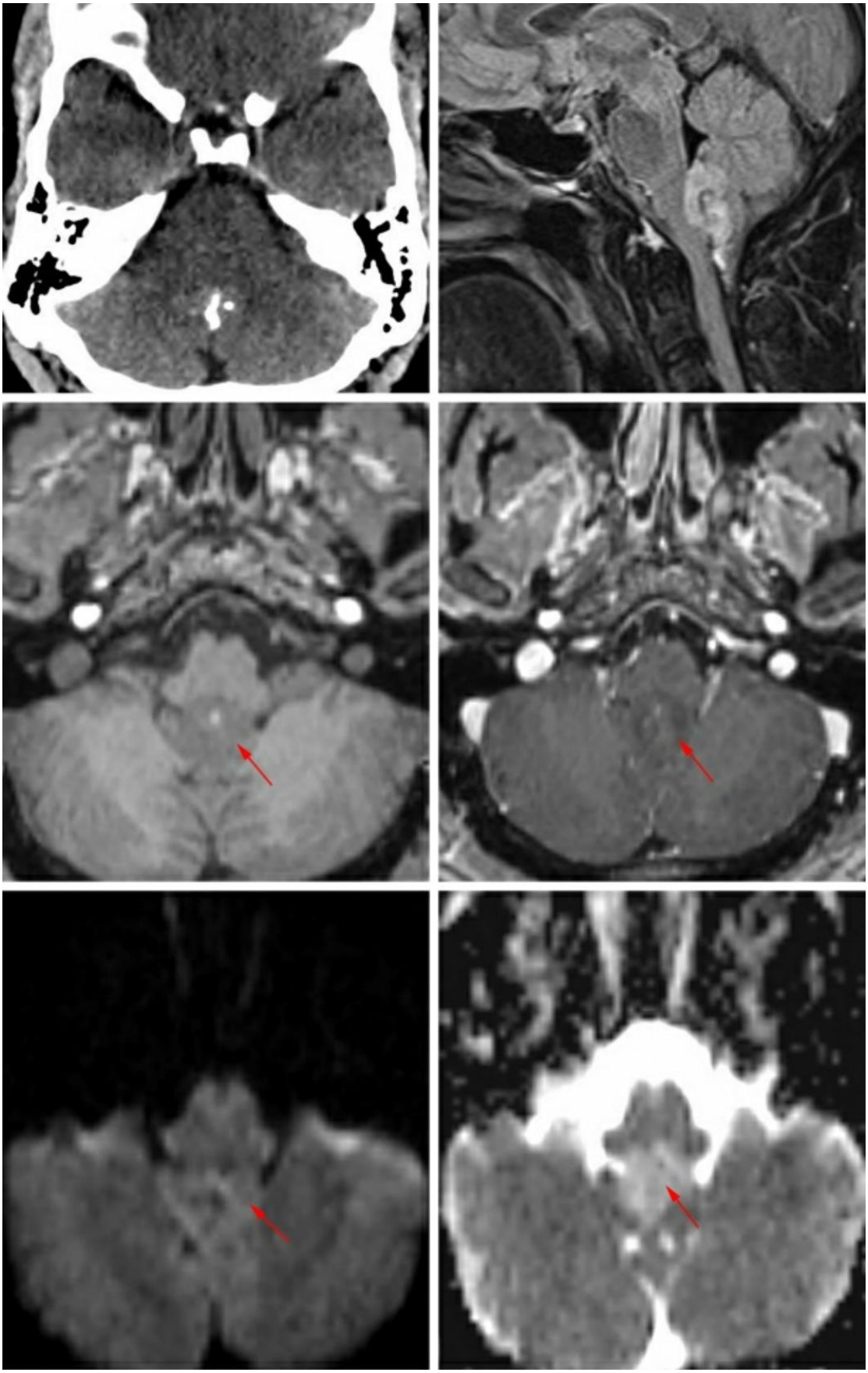

图 3：轴位平扫 CT 示四脑室钙化病变；矢状位 FLAIR 加权相（上右），轴位 T1 加权相（第二排左），轴位 T1 增强加权相（第二排右），DWI 加权相（第三排左），ADC 加权相（第三排右），轴位 T2FS 加权相（底）示起源于四脑室底的非强化病变，弥散不受限。该室管膜下瘤表现和部位比较典型。

基本描述

- 良性肿瘤，可能起源于室管膜下胶质前体细胞

病理学

- WHO I 级
- 分叶状、乏血管的实体肿瘤
- 巨大的肿瘤可能出现钙化、出血及囊变成分
- 细胞结构松散
- 常起源于第四脑室底、透明隔或侧脑室侧壁

临床表现

- 发病于中老年
- 好发于男性
- 常见的症状
  - 大多数无症状
  - 巨大型肿瘤可引起颅内压升高症状：恶心、呕吐、头痛及共济失调
- 治疗
  - 无症状患者可在影像学的随访下保守治疗
  - 如果有症状：侧脑室内的肿瘤全切，四脑室内的肿瘤次全切，并有脑积水的有可能需要行脑脊液分流
  - 手术切除后很少复发

- 幕上室管膜下瘤预后良好

影像学特征

- 一般表现
  - 边界清楚、分叶状、无强化效应的脑室内肿瘤
  - 四脑室内的肿瘤可以经 Magendie 孔生长
- CT
  - 等低密度
  - 巨大型肿瘤中可见钙化和囊变
  - CT 增强后基本无强化效应
- MRI
  - T1 加权相：呈均一等低信号
  - T2 加权相：高信号；在大型肿瘤中由于囊变和出血的存在，呈不均一的信号
  - FLAIR 加权相：高信号，临近的脑实质无水肿
  - T2*/GRE/SWI：钙化的存在为低信号
  - T1 增强相：最常见为几乎无强化效应

影像学建议

- MR 增强扫描；CT 对于较小钙化的辨认有帮助。

（编译：严贵忠；审校：王小峰）

如果想了解更详细的内容，请参阅 Radiopaedia 的相应章节。

Contributor: Rachel Seltman, MD; Jacob A. Eitel, MD

DOI: https://doi.org/10.18791/nsatlas.v1.ch02.1.40

中文版链接： http://www.medtion.com/atlas/5117.jspx

参考文献

Bi Z, et al. Clinical, radiological, and pathological features in 43 cases of intracranial subependymoma. J Neurosurg.2015;122:49-60.

Chiechi MV, et al. Intracranial subependymomas: CT and MR imaging features in 24 cases. AJR Am J Roentgenol.1995;165:1245-1250.

Hou Z, et al. Clinical features and management of intracranial subependymomas in children. J Clin Neurosci. 2013;20:84-88.

Louis DN, et al. WHO Classification of Tumours of the Central Nervous System: Subependymoma. Lyon: IARC Press, 2007;70-71.

Osborn AG, Salzman KL, Jhaveri MD. Diagnostic Imaging (3rd ed.).Philadelpha, PA: Elsevier, 2016.

Smith AB, et al. From the radiologic pathology

archives:intraventricular neoplasms: radiologic-pathologic correlation.Radiographics. 2013;33:21-43.

Silverstein JE, et al. MRI of intracranial subependymomas. J Comput Assist Tomogr. 1995;19:264-267

Crespo-Rodríguez AM, Smirniotopoulos JG, Rushing EJ. MR and CT imaging of 24 pleomorphic xanthoastrocytomas (PXA) and a review of the literature. Neuroradiology. 2007;49: 307-315.

Ida CM, Rodriguez FJ, Burger PC, et al. Pleomorphic xanthoastrocytoma: natural history and long-term follow-up.Brain Pathol. 2015;25:575-586

Louis DN, Ohgaki H, Wiestler OD, Cavenee WK, Burger PC, Jouvet A, et al. The 2007 WHO classification of tumours of the central nervous system. Acta Neuropathol. 2007;114:547.

Moore W, et al. Pleomorphic xanthoastrocytoma of childhood: MR imaging and diffusion MR

Osborn AG, Salzman KL, Jhaveri MD. Diagnostic Imaging (3rd ed). Philadelpha, PA: Elsevier, 2016.

Yu S, He L, Zhuang X, et al. Pleomorphic xanthoastrocytoma: MR

imaging findings in 19 patients. Acta Radiol. 2011;52: 223-228